# 脳腱黄色腫症診療ガイドライン 2018

厚生労働科学研究費補助金（難治性疾患政策研究事業）
「脳腱黄色腫症の実態把握と診療ガイドライン作成に関する研究班」
「原発性高脂血症に関する調査研究班」


**疾患概念**

**疫学**

**臨床症状・病型**

＜古典型＞

＜脊髄型＞

＜非神経型＞

＜新生児胆汁うっ滞型＞

**検査所見**

＜生化学的検査＞

＜画像検査＞

＜遺伝子検査＞

**脳腱黄色腫症の診断基準**

**重症度分類**

**鑑別診断**

**治療**

＜ケノデオキシコール酸＞

＜ヒドロキシメチルグルタリル CoA（HMG-CoA）還元酵素阻害薬＞

＜LDL アフェレーシス＞

＜個々の症状に対する治療＞

**確定診断後のフォローアップの指針**

**予後**

**文献**

**重要度分類表**

## 脳腱黄色腫症の実態把握と診療ガイドライン作成に関する研究班

| | | |
|---|---|---|
| 研究代表者 | 関島　良樹 | 信州大学医学部脳神経内科，リウマチ・膠原病内科 |
| 研究分担者 | 小山　信吾 | 山形大学医学部第 3 内科 |
| | 稲葉　雄二 | 信州大学医学部小児科 |
| | 濃沼　政美 | 帝京平成大学薬学部 |

## 原発性高脂血症に関する調査研究班

| | | |
|---|---|---|
| 研究代表者 | 石橋　　俊 | 自治医科大学医学部内科学講座内分泌代謝学部門 |
| 研究分担者 | 寺本　民生 | 帝京大学医学部臨床研究センター |
| | 山下　静也 | 地方独立行政法人りんくう医療センター病院 |
| | 塚本　和久 | 帝京大学内科学講座 |
| | 武城　英明 | 東邦大学医学部医療センター佐倉病院臨床検査医学講座 |
| | 荒井　秀典 | 独立行政法人長寿医療センター病院 |
| | 林　登志雄 | 名古屋大学大学院医学系研究科看護学専攻健康発達看護学講座 |
| | 島野　　仁 | 筑波大学大学院医学部人間総合科学研究科内分泌代謝・糖尿病内科 |
| | 池脇　克則 | 防衛医科大学校抗加齢血管内科 |
| | 後藤田貴也 | 杏林大学生化学代謝学 |
| | 塚本　和久 | 帝京大学医学部内科学講座代謝・糖尿病学 |
| | 土橋　一重 | 昭和大学小児科学講座小児代謝学 |
| | 斯波真理子 | 国立循環器病研究センター研究所病態代謝部 |
| | 横手幸太郎 | 千葉大学大学院医学研究院細胞治療内科学 |
| | 宮本　恵宏 | 国立循環器病研究センター研究所予防医学・疫学情報部 |
| | 関島　良樹 | 信州大学医学部脳神経内科、リウマチ・膠原病内科 |
| | 石垣　　泰 | 岩手医科大学医学部糖尿病・代謝内科学分野 |
| | 岡崎　啓明 | 東京大学医学部糖尿病・代謝内科代謝学 |
| | 野原　　淳 | 金沢大学大学院医学部医薬保健学総合研究科脂質研究講座 |
| | 小山　信吾 | 山形大学医学部第 3 内科 |
| | 稲垣　恭子 | 日本医科大学医学部内分泌・糖尿病代謝科 |
| | 倉科　智行 | 自治医科大学医学部内科学講座内分泌代謝学部門 |

## 脳腱黄色腫症診療ガイドライン　執筆担当者一覧

関島　良樹　　信州大学医学部脳神経内科，リウマチ・膠原病内科
小山　信吾　　山形大学医学部第 3 内科
稲葉　雄二　　信州大学医学部小児科

［執筆協力者］
濃沼　政美　　帝京平成大学薬学部
吉長　恒明　　信州大学医学部脳神経内科，リウマチ・膠原病内科

2018 年 5 月 23 日　発行（日本日本神経学会承認）

## 疾患概念

脳腱黄色腫症(MIM#213700)は，*CYP27A1* 遺伝子変異を原因とする常染色体劣性の遺伝性疾患である[1-4]．*CYP27A1* 遺伝子は，ミトコンドリアに局在するチトクローム P 450 酵素の一つである 27-水酸化酵素(CYP27A1, EC 1.14.15.15)をコードしており，脳腱黄色腫症の患者では遺伝子変異により本酵素活性が著しく低下している．27-水酸化酵素は，肝臓における一次胆汁酸の合成に必須の酵素であり，酵素欠損により胆汁酸の合成障害をきたす（図 1）．一次胆汁酸のうち，コール酸は胆汁アルコールを介して合成されるが，本症患者ではケノデオキシコール酸の合成が著減し，血清中コレスタノールが上昇する（図 1）．また，ケノデオキシコール酸は胆汁酸合成経路の律速酵素であるコレステロール 7α-水酸化酵素の発現を抑制しているが，本症患者ではこのネガティブフィードバックが減少し，血清中コレスタノールが更に上昇する結果となる（図 1）[5]． 上昇したコレスタノールが脳，脊髄，腱，水晶体，血管などの全身臓器に沈着し，様々な臓器障害を惹起する．下痢や胆汁うっ滞は，ケノデオキシコール酸の欠乏や胆汁アルコールの上昇などコレスタノールの蓄積以外の機序によると推測される．

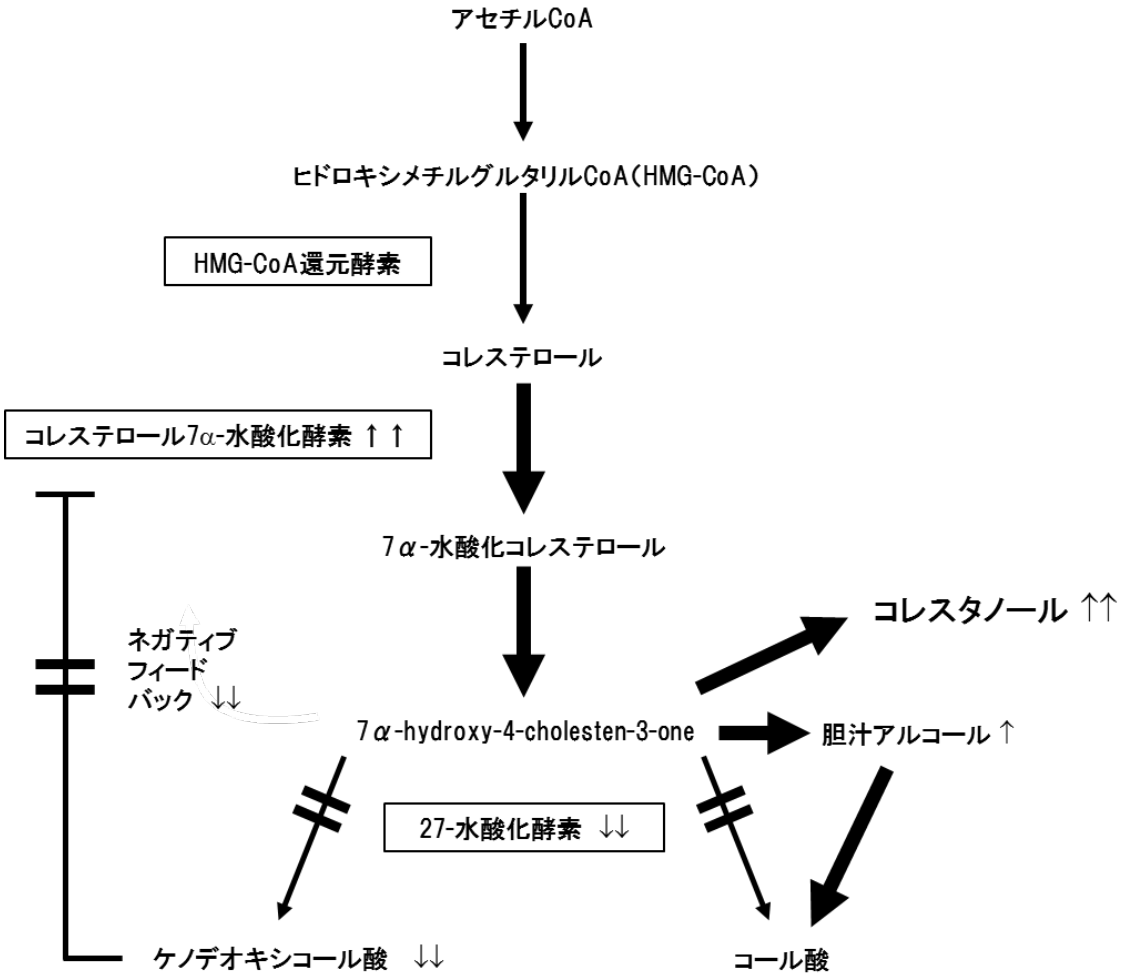


図 1　脳腱黄色腫症患者における胆汁酸合成障害

## 疫学

これまでに本邦から約 60 例の報告がある．また，「脳腱黄色腫症の実態把握と診療ガイドライン作成」研究班が実施した全国調査では，2012 年 9 月～2015 年 8 月の 3 年間に日本全国で 40 例の脳腱黄色腫症患者の存在が確認された [6)].

一方，ExAC (The Exome Aggregation Consortium)と呼ばれるコントロール集団のデータベースを用いた *CYP27A1* 遺伝子の病原性変異頻度の検討による本症の頻度は，ヨーロッパ人で 134,970～461,358 人に 1 人，アフリカ人で 263,222～468,624 人に 1 人，アメリカ人で 71,677～148,914 人に 1 人，東アジア人で 64,267～64,712 人に 1 人，南アジア人で 36,072～75,601 人に 1 人と推測されている [7)]．この推測が正しいと仮定すると本邦の患者数は 1,000 例以上となり，非常に多くの未診断患者が存在する可能性がある．本邦の全国調査の結果では診断までに平均で 16.5 ± 13.5 年を要しており，特に小児期の未診断例が多いと予想される [6)].

## 臨床症状・病型

脳腱黄色腫症は，多彩な臨床症状を呈する古典型（classical form），痙性対麻痺を主徴とする脊髄型（spinal form），神経症状を認めない非神経型（non-neurological form）に大別することができる [6)]．更に，新生児期～乳児期の遷延性黄疸・胆汁うっ滞を主徴とする病型が近年注目されている．以下に各病型の臨床症状を記載する．

＜古典型＞

古典型は，古くから知られている典型的な脳腱黄色腫症の病型である [8)]．古典型は新生児期～小児期に発症することが多く，初発症状としては，遷延性黄疸／胆汁うっ滞，下痢，白内障，精神発達遅滞／退行，てんかん，歩行障害が多い [8,9)]．本症で最も早期に出現しうる症状は，遷延性黄疸／胆汁うっ滞であり，一定数の患者に新生児期の遷延性黄疸の既往があることが明らかになっている（後述）[10,11)]．下痢は，10 歳未満で発症することが多く [8,11)]，約半数の患者が小児期に下痢を反復し小児科医を受診しているとの報告がある [11)]．白内障は，60%～96%の患者で認められ [6,8,9,11-13)]，10 歳代に気づかれることが多い [8,11)]．以上から，慢性の下痢や白内障を有する小児に遭遇した場合，脳腱黄色腫症を疑うべきであるとの指摘がある [14)]．腱黄色腫は 20 歳代に生じることが多く [8,11)]，アキレス腱に好発するが，膝（膝蓋腱）・肘（上腕三頭筋の腱）・手指伸筋の腱など他の部位に見られることもある．また，本症患者でも経過を通して腱黄色腫が認められない症例も稀ではない [8,9,11,13)] ことに注意が必要である．若年性の骨粗鬆症も本症に特徴的であり，その頻度は 10%～67% で [6,11,12)]，30 歳代の発症が多い [11)]．動脈硬化による冠動脈疾患の合併も報告されている [15,16)].

本症における神経症状は，知的障害，小脳失調，ジストニアやパーキンソニズムなどの錐体外路症状，錐体路障害による痙性歩行，てんかん，末梢神経障害など多彩である．知

的障害は，病初期に出現する精神発達遅滞と進行期に出現する認知症に大別される．精神発達遅滞は，行動障害／パーソナリティー障害や学習障害を伴って出現することが多い[17]．認知症は，行動障害／パーソナリティー障害，感情障害／気分障害，または精神病性障害を合併する皮質および皮質下性認知症で，前頭葉または前頭側頭葉に関連する症状が目立つとされている[17]．病理学的には神経細胞脱落，反応性アストロサイトの出現やグリオーシス，脂肪を貪食したマクロファージ（泡沫細胞）や多核巨細胞の出現，脱髄，lipid crystal cleft などの所見が，大脳皮質・白質・基底核，小脳皮質・歯状核，脳幹，脊髄など広範囲に認められ[18-22]，病変の局在により上述した多彩な神経症状を呈すると考えられる．生化学的には，コレスタノールがラット神経細胞のアポトーシスを誘導することが知られている[23]．個々の症状の出現頻度は，錐体路徴候が 64%～100%，小脳失調が 36%～89%，知的障害が 48%～70%，精神症状が 44%～61%，てんかんが 10%～33%，パーキンソニズムが 9%～20%と報告されている[6,8,9,11,13]．末梢神経障害も神経生理学的検査でのみ検出される潜在性の障害も含めると 41%～79%と高頻度に認められる[8,9,11,13]． 軸索障害と脱髄のどちらが主体であるかは症例によって異なり一定しない[24-26]．詳細な神経生理学的検査を実施したスペインの 13 例の検討では，8 例（62%）に末梢神経障害を認め，4 例が脱髄，3 例が軸索障害，1 が混合性の障害であったと報告されている[25]．一方，イタリアからの報告では，35 名中 26 名（74.2%）に末梢神経障害を認め，うち 76.9%が軸索障害主体であったとされている[26]．いずれの報告でも運動神経の障害が優位な例が多い[25,26]．神経生検が実施された 3 例での報告では軸索障害の所見が全例に認められ，うち 1 例では著明な onion bulb 形成を伴う脱髄所見が合併していた[24]．神経症状の平均的な出現年齢は，精神発達遅滞／退行が 10 歳未満，てんかんが 10 歳代～20 歳代，錐体路徴候・小脳失調・精神症状が 20～30 歳代，パーキンソニズムが 30 歳代，認知症が 30 歳代以降と報告されている[6,8,11]．

＜脊髄型＞

古典型とは別に，下肢の痙性や感覚障害などの慢性に進行するミエロパチーを主症状とする脊髄型の病型が存在することが，オランダやスペインから報告されている[9,27]．これらの論文に記載されている脊髄型の症例は，痙性麻痺以外の高度の神経症状，腱黄色腫，下痢を呈する例は比較的少なく，古典型に比べ比較的予後が良好である[9,27]．画像所見としては，頚髄～胸髄の側索および後索に長軸方向に長い T2 強調像高信号病変を呈する症例が多い（後述）．

上記の症例に加え，近年，ミエロパチー以外の神経症状を全く欠く，純粋な脊髄型の脳腱黄色腫症が数例報告されている[6,28-31]．本邦からは 2 例の症例報告があり，いずれの患者も成人発症で緩徐進行性の痙性対麻痺と脊髄性感覚障害による歩行障害を主訴に神経内科を受診している[28,29]．これらの報告から，原因不明の痙性対麻痺やミエロパチーとして見逃されている脳腱黄色腫症患者が存在する可能性があり，慢性に進行するミエロパチー

の鑑別として本症を考慮すべきである.

＜非神経型＞

本邦で実施した全国調査で，症状が腱黄色腫，冠動脈疾患，白内障など非神経系のみに限局する非神経型脳腱黄色腫症の存在が明らかになった[6]．非神経型の患者が将来古典型や脊髄型に移行する可能性は否定できないが，発症から 20 年以上神経症状を認めない 50 歳代の症例も複数確認されている[6]．非神経型の場合，臨床症状とコレスタノール値のみからシトステロール血症と鑑別することは困難であり，診断には *CYP27A1* 遺伝子変異の確認が必須である.

＜新生児胆汁うっ滞型＞

脳腱黄色腫症で最も早期に出現しうる臨床症状は，新生児期から乳児期の遷延性黄疸や胆汁うっ滞であり，多くの症例は原因不明のいわゆる新生児肝炎／乳児肝炎などと診断されている．脳腱黄色腫症と診断された患者の後方視的検討[10,11]によると，新生児期から乳児期に明らかな遷延性黄疸や胆汁うっ滞所見の記録が残っていたのは 11%～15%であったが，記録が残っていなかったり見過ごされていた症例が多いと考えられ，実際の新生児期から乳児期の遷延性胆汁うっ滞の頻度はより高いと予想される．記録が確認された症例の中には 2 ヶ月～8 ヶ月間に及ぶ黄疸の遷延を認める例もあるが，基本的に乳児期に自然軽快している[10]．しかし，肝不全が進行し生後 4 ヶ月で死亡した症例[32]や，本症罹患者の同胞が 13 ヶ月齢時に胆汁うっ滞を伴って死亡したという報告[10]もみられる．また，本症患者の同胞で胎児期に死亡したものが 44 家系中 4 名存在したと報告されている[10]．乳児期の胆汁うっ滞に関して詳細な経過報告のある症例では，いずれもトランスアミナーゼとアルカリフォスファターゼの上昇は認めたものの，γグルタミルトランスペプチダーゼ（γGTP）は上昇していなかった[10,32,33]．これは，胆汁うっ滞の原因が胆汁酸合成障害による胆汁分泌障害であるため，胆管の障害が起こりにくく γGTP が上昇しないためと考えられている．従って，新生児期・乳児期の胆汁うっ滞を示す例でこのような逸脱酵素のパターンをとっている場合には，脳腱黄色腫症をより強く疑う必要がある[32]．乳児期に肝生検を施行した例では，巨細胞の出現とリンパ球浸潤，胆汁うっ滞等を呈する非特異的肝炎の所見であったと報告されている[10,32,33]．新生児期から乳児期に胆汁うっ滞を呈した脳腱黄色腫症患者の予後に関する前向き研究はなく，これらの症例の何%が将来古典型または脊髄型の脳腱黄色腫症に移行するのかは不明である.

**検査所見**

＜生化学的検査＞

脳腱黄色腫症では,27-水酸化酵素の活性低下による生化学検査異常が認められる(図 1).

最も重要なのは血清コレスタノール高値であり，本邦では SRL で測定可能である．本邦で実施した全国調査における脳腱黄色腫症患者（全例成人）の血清コレスタノールの平均値は 21.1 ± 10.5 μg/mL（5.8～49.6 μg/mL）であった[6]（健常者の平均値 ± SD: 2.35 ± 0.73 μg/mL, SRL のデータ）．海外の複数の多数例の検討でも乳幼児（2.9～5.0 歳）を含む全例（130 例）で血清コレスタノールの上昇が認められている[8,9,11-13]．本症患者では尿中への胆汁アルコール排泄増加も認められるが，現在本邦で臨床検査として測定可能な検査施設は存在しない．

＜画像検査＞

MRI で両側性に小脳歯状核，淡蒼球，皮質脊髄路，小脳脚，脳室周囲白質に T2 強調像や FLAIR 画像で高信号，T1 強調像で低信号を認めることが本症の特徴である（図 2A）．病変の出現頻度は，脳室周囲白質が 20%～100%，歯状核が 63%～79%，皮質脊髄路が 33%～86%，淡蒼球が 5%～86%と報告されている[6,8,19,34]．さらに，ミエロパチーを呈する症例では，頚髄～胸髄の側索および後索に T2 強調像高信号を認める場合がある（図 2B）[27,28]．腱黄色腫も MRI を用いることにより定量的な評価が可能である．また，理学所見や MRI で腱黄色腫が明らかでない患者において，$^{67}$Ga シンチグラフィーで微細な黄色腫が検出された報告もある[28]．

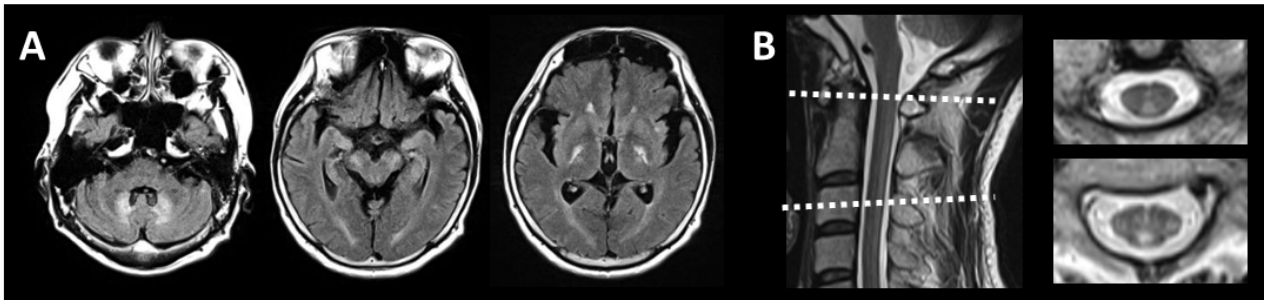


図 2　脳腱黄色腫症患者の MRI 所見　（A）脳 MRI FLAIR 画像（Yoshinaga et al. Intern Med 53: 2725-2729, 2014[35]より転載）．小脳歯状核，皮質脊髄路，淡蒼球，脳室周囲白質に高信号を認める．（B）脊髄 MRI T2 強調画像（吉長恒明，関島良樹．神経内科 86: 368-373, 2017[36]より転載）．頚髄後索および側索に長軸方向に長い高信号を認める．

＜遺伝子検査＞

脳腱黄色腫症の原因遺伝子は，*CYP27A1* 遺伝子であり，患者は変異をホモ接合体または複合ヘテロ接合体で有する．これまでに 50 種類以上の変異が報告されており，ミスセンス変異が 65%，ナンセンス変異が 20%，欠失・挿入変異が 16%，スプライス変異が 18%を占める[37]．日本人では，c.1214G＞A (p.R405Q), c.1421G＞A (p.R474Q), c.435G＞T (p.G145=) の頻度が高い[6]．現在までのところ，明らかな臨床型と表現型との相関は見いだされていない．*CYP27A1* 遺伝子以外の原因遺伝子は知られていない．

**脳腱黄色腫症の診断基準** [6)]

A 症状

1. 腱黄色腫
2. 進行性の神経症状*または精神発達遅滞
3. 若年発症の白内障
4. 若年発症の冠動脈疾患
5. 小児～若年発症の慢性の下痢
6. 若年発症の骨粗鬆症
7. 新生児～乳児期の遷延性黄疸・胆汁うっ滞

*進行性の神経症状としては，認知機能障害，小脳症状，錐体路症状，錐体外路症状，けいれん，脊髄性感覚障害，末梢神経障害などの頻度が高い

B 生化学的検査所見

血清コレスタノール濃度 4.5 μg/mL 以上

（健常者の平均値 ± SD： 2.35 ± 0.73 μg/mL）

C 遺伝学的検査

*CYP27A1* 遺伝子の変異

（変異をホモ接合体または複合ヘテロ接合体で認める）

D 鑑別診断

以下の疾患による血清コレスタノール高値を除外する．

- 家族性高コレステロール血症
- シトステロール血症
- 閉塞性胆道疾患
- 甲状腺機能低下症

上記疾患の鑑別が困難な場合や上記疾患と脳腱黄色腫症の合併が否定できない場合は，*CYP27A1* 遺伝子検査を実施する．*CYP27A1* 遺伝子の病原性変異が確認された場合は，上記の疾患を合併していても脳腱黄色腫症の診断が可能である．

＜診断のカテゴリー＞

Definite： A の 1 項目以上＋B + C+ D

Probable：A の 1 項目以上＋B + D

Possible： A の 1 項目以上＋B

**重症度分類**

文末の表を参考に重症度を決定する.

**鑑別診断**

腱黄色腫と血清コレスタノール高値を呈する家族性高コレステロール血症とシトステロール血症が重要な鑑別疾患となる．但し，これらの疾患では，胆汁うっ滞，慢性の下痢，白内障，骨粗鬆症，神経症状を呈することはほとんどないため，これらの症状を認める場合は脳腱黄色腫症が強く疑われる．この他，閉塞性胆道疾患や甲状腺機能低下症で血清コレスタノールが上昇する場合があり鑑別が必要である.

神経症状の観点からは，脊髄小脳変性症や痙性対麻痺との鑑別が重要である．原因が特定できない小脳失調症や痙性麻痺の症例，特に MRI で小脳歯状核，淡蒼球，皮質脊髄路，小脳脚，脳室周囲白質，または頚髄～胸髄の側索および後索に T2 強調像高信号を認める症例では，本症を疑い血清コレスタノールの測定を実施する必要がある.

**治療**

＜ケノデオキシコール酸＞

脳腱黄色腫症の治療は，*CYP27A1* 遺伝子変異に起因する胆汁酸合成障害（図 1）によって著減しているケノデオキシコール酸の補充療法が中心となる．ケノデオキシコール酸投与により胆汁酸合成経路の律速酵素であるコレステロール 7α-水酸化酵素へのネガティブフィードバック（図 1）が正常化し，血清コレスタノールの上昇や尿中への胆汁アルコール排泄増加といった生化学的検査異常が改善する．また，その結果として組織へのコレスタノールの蓄積が抑制される.

臨床的にも，ケノデオキシコール酸の投与により下痢は速やかに改善し[38]，腱黄色腫も退縮傾向を示す場合もある[39]. 骨粗鬆症に関しても骨密度が増加したとする報告がある[40]. 認知機能，痙性麻痺，小脳症状，末梢神経障害などの精神・神経症状や脳波所見に関しても，早期治療による改善が期待できる[13,41].

ケノデオキシコール酸の投与量は成人例では 750 mg/日[13]，小児例では 15 mg/kg/日[41]が推奨されている．本剤の副作用としては肝機能障害が多く，このため薬剤の減量や中止をせざるを得ない場合もある[28]. 乳幼児では本剤投与により肝腫大を伴う黄疸を呈した例も報告されている[42]．この症例では，5 mg/kg/日の投与量で治療を再開したところ，2.8 歳までの観察で肝機能障害の再燃はなく，血清コレスタノールも基準値内に維持され，精神運動発達も良好に経過したと報告されている[42]．同様に，比較的低用量でも血清コレスタノールの低下が認められる症例があり，推奨量での治療が困難な場合には，副作用がない範囲の投与量での継続が望ましい.

本邦ではケノデオキシコール酸（チノカプセル®）は胆石症に対して認可されており，

脳腱黄色腫症に対する使用は保険適応外となる．

＜ヒドロキシメチルグルタリル CoA（HMG-CoA）還元酵素阻害薬＞

HMG-CoA 還元酵素阻害薬（スタチン製剤）は高コレステロール血症の治療薬として広く用いられているが，本剤によりコレスタノールの産生も抑制される（図 1）可能性が高いことから，脳腱黄色腫症に対してもスタチン製剤による治療が試みられている（保険適応外）．スタチン製剤単独の有効性に関しては，ロバスタチン（13mg/日）で血清コレスタノールの正常化と黄色腫の縮小が認められたとの報告[43)]がある一方で，ロバスタチン（40mg/日）は血清コレスタノール値を低下させなかったとの報告もあり[44)]，その評価は一定していない．

多くの症例ではケノデオキシコール酸との併用でスタチン製剤が用いられており，ケノデオキシコール酸にスタチン製剤を追加することにより血清コレスタノールの更なる低下が認められた報告[39,45)]や，尿中への胆汁アルコール排泄が正常化したとの報告がある[46)]．一方，併用療法からスタチン製剤単独へ変更することで，コレスタノールの再上昇とともに臨床症状の増悪をきたしたとの報告もある[39,46)]．

＜LDL アフェレーシス＞

LDL アフェレーシスにより脳腱黄色腫症患者の血清コレスタノールの低下が認められるが（保険適応外），その臨床症状に対する効果については一定の見解は得られていない[47-49)]．また，LDL アフェレーシスの 2 週間後には血清コレスタノールは前値に戻ってしまうことが報告されている[49)]．脳腱黄色腫症では長期的な疾患管理が必要であることや，治療侵襲性という観点から，LDL アフェレーシスは本症の治療として現実的な選択ではないとする意見がある[50)]．

＜個々の症状に対する治療＞

脳腱黄色腫症の全身症状のうち高頻度に認められる白内障は手術療法の適応となる．腱黄色腫に関しては，疼痛や機能障害を呈する場合や整容上の問題がある場合には手術療法を考慮する[51,52)]．

本症に関連した精神・神経症状は多彩であり，個々の症状に対する対症療法が必要となる．具体的には，うつなどの精神症状に対する薬物療法[17)]，てんかんに対する抗てんかん薬[53,54)]，パーキンソニズムに対する L-ドーパ療法[55)]，ジストニアに対するボツリヌス療法[56)]などが挙げられる．てんかんは，抗てんかん薬でコントロール良好な例が多い[8)]．パーキンソニズムに関しては，L-ドーパの効果は限定的であり，ケノデオキシコール酸による治療にもかかわらず進行性の経過をとる例が多いとされている[55)]．

## 確定診断後のフォローアップの指針

新生児～乳児期の遷延性黄疸・胆汁うっ滞や冠動脈疾患の急性期，白内障や腱黄色腫症に対する外科的手術の際には入院管理が必要である．状態が落ち着いていれば，1～3 ヶ月毎の外来評価を実施する．

- 外来では，一般的な身体所見に加え，神経学的な評価を行う．
- 一般的な血液生化学検査（血算，肝・腎機能，脂質）は年 2 回程度，治療薬変更後や異常値が認められた際にはより頻回に実施する．
- 血清コレスタノール（保険適応外）は治療効果判定の指標となるため，最低年 1 回，治療薬変更後はより頻回に検査することが推奨される．
- 白内障などの眼科的評価，骨密度の測定，心電図・胸部レントゲン・心エコーなどによる心機能評価，脳・脊髄 MRI，脳波，神経生理検査は，各症状の好発年齢や状況に応じて 1～数年ごとに実施する．

## 予後

新生児～乳児期に肝不全や胆汁うっ滞で死亡する場合がある[10,32]．小児期以降は，精神・神経症状の重症度が患者の QOL を大きく左右する．また，本症において生じうる若年性動脈硬化症・心血管病変は，成人以降に致死的なイベントとなりうる[16]．治療前の血清コレスタノール値と治療反応性との相関はないとされている[9]．

脳腱黄色腫症は治療可能な疾患であり早期治療により良好な経過をとりうるが，一旦重篤な精神・神経症状が確立してしまうと治療による症状の改善は限定的であり，神経症状が進行していくことが報告されている[9,14]．治療反応性，機能予後，生命予後の改善には早期診断・早期治療が極めて重要である[57]．

## 文献


1) Cali JJ, Hsieh CL, Francke U, *et al.* Mutations in the bile acid biosynthetic enzyme sterol 27-hydroxylase underlie cerebrotendinous xanthomatosis. J Biol Chem 1991;266:7779-83.
2) Cali JJ, Russell DW. Characterization of human sterol 27-hydroxylase. A mitochondrial cytochrome P-450 that catalyzes multiple oxidation reaction in bile acid biosynthesis. J Biol Chem 1991;266:7774-8.
3) 小山信吾, 加藤丈夫. 脳腱黄色腫症の病態. 臨床神経 2016;56:821-6.
4) 関島良樹. 脳腱黄色腫症の疾患概念と臨床像の多様性. 神経内科 2017;86:346-51.
5) Makishima M, Okamoto AY, Repa JJ, *et al.* Identification of a nuclear receptor for bile acids. Science 1999;284:1362-5.
6) Sekijima Y, Koyama S, Yoshinaga T, *et al.* Nationwide survey on cerebrotendinous xanthomatosis in Japan. J Hum Genet 2018;63:271-80.

7) Appadurai V, DeBarber A, Chiang PW, *et al.* Apparent underdiagnosis of Cerebrotendinous Xanthomatosis revealed by analysis of ~60,000 human exomes. Mol Genet Metab 2015;116:298-304.

8) Verrips A, Hoefsloot LH, Steenbergen GC, *et al.* Clinical and molecular genetic characteristics of patients with cerebrotendinous xanthomatosis. Brain 2000;123:908-19.

9) Pilo-de-la-Fuente B, Jimenez-Escrig A, Lorenzo JR, *et al.* Cerebrotendinous xanthomatosis in Spain: clinical, prognostic, and genetic survey. Eur J Neurol 2011;18:1203-11.

10) Clayton PT, Verrips A, Sistermans E, *et al.* Mutations in the sterol 27-hydroxylase gene (CYP27A) cause hepatitis of infancy as well as cerebrotendinous xanthomatosis. J Inherit Metab Dis 2002;25:501-13.

11) Mignarri A, Gallus GN, Dotti MT, *et al.* A suspicion index for early diagnosis and treatment of cerebrotendinous xanthomatosis. J Inherit Metab Dis 2014;37:421-9.

12) Lee MH, Hazard S, Carpten JD, *et al.* Fine-mapping, mutation analyses, and structural mapping of cerebrotendinous xanthomatosis in U.S. pedigrees. J Lipid Res 2001;42:159-69.

13) Berginer VM, Salen G, Shefer S. Long-term treatment of cerebrotendinous xanthomatosis with chenodeoxycholic acid. N Engl J Med 1984;311:1649-52.

14) Berginer VM, Gross B, Morad K, *et al.* Chronic diarrhea and juvenile cataracts: think cerebrotendinous xanthomatosis and treat. Pediatrics 2009;123:143-7.

15) Inanloorahatloo K, Zand Parsa AF, Huse K, *et al.* Mutation in CYP27A1 identified in family with coronary artery disease. Eur J Med Genet 2013;56:655-60.

16) Valdivielso P, Calandra S, Duran JC, *et al.* Coronary heart disease in a patient with cerebrotendinous xanthomatosis. J Intern Med 2004;255:680-3.

17) Fraidakis MJ. Psychiatric manifestations in cerebrotendinous xanthomatosis. Transl Psychiatry 2013;3:e302.

18) Soffer D, Benharroch D, Berginer V. The neuropathology of cerebrotendinous xanthomatosis revisited: a case report and review of the literature. Acta Neuropathol 1995;90:213-20.

19) Barkhof F, Verrips A, Wesseling P, *et al.* Cerebrotendinous xanthomatosis: the spectrum of imaging findings and the correlation with neuropathologic findings. Radiology 2000;217:869-76.

20) Sperhake JP, Matschke J, Orth U, *et al.* Sudden death due to cerebrotendinous xanthomatosis confirmed by mutation analysis. Int J Legal Med 2000;113:110-3.

21) Kato H, Koyabu S, Aoki S, *et al.* An autopsy case of gallbladder cancer developing in a Japanese man with cerebrotendinous xanthomatosis: genetic analysis of the sterol 27-hydroxylase and p53 genes. Pathology 2003;35:141-4.

22) Pilo de la Fuente B, Ruiz I, Lopez de Munain A, *et al.* Cerebrotendinous xanthomatosis:

neuropathological findings. J Neurol 2008;255:839-42.

23) Inoue K, Kubota S, Seyama Y. Cholestanol induces apoptosis of cerebellar neuronal cells. Biochem Biophys Res Commun 1999;256:198-203.

24) Verrips A, van Engelen BG, ter Laak H, *et al.* Cerebrotendinous xanthomatosis. Controversies about nerve and muscle: observations in ten patients. Neuromuscul Disord 2000;10:407-14.

25) Pilo B, de Blas G, Sobrido MJ, *et al.* Neurophysiological study in cerebrotendinous xanthomatosis. Muscle Nerve 2011;43:531-6.

26) Ginanneschi F, Mignarri A, Mondelli M, *et al.* Polyneuropathy in cerebrotendinous xanthomatosis and response to treatment with chenodeoxycholic acid. J Neurol 2013;260:268-74.

27) Verrips A, Nijeholt GJ, Barkhof F, *et al.* Spinal xanthomatosis: a variant of cerebrotendinous xanthomatosis. Brain 1999;122:1589-95.

28) Abe R, Sekijima Y, Kinoshita T, *et al.* Spinal form cerebrotendinous xanthomatosis patient with long spinal cord lesion. J Spinal Cord Med 2016;39:726-9.

29) Yanagihashi M, Kano O, Terashima T, *et al.* Late-onset spinal form xanthomatosis without brain lesion: a case report. BMC Neurol 2016;16:21.

30) Nicholls Z, Hobson E, Martindale J, *et al.* Diagnosis of spinal xanthomatosis by next-generation sequencing: identifying a rare, treatable mimic of hereditary spastic paraparesis. Pract Neurol 2015;15:280-3.

31) Saute JA, Giugliani R, Merkens LS, *et al.* Look carefully to the heels! A potentially treatable cause of spastic paraplegia. J Inherit Metab Dis 2015;38:363-4.

32) von Bahr S, Bjorkhem I, Van't Hooft F, *et al.* Mutation in the sterol 27-hydroxylase gene associated with fatal cholestasis in infancy. J Pediatr Gastroenterol Nutr 2005;40:481-6.

33) Pierre G, Setchell K, Blyth J, *et al.* Prospective treatment of cerebrotendinous xanthomatosis with cholic acid therapy. J Inherit Metab Dis 2008;31 Suppl 2:S241-5.

34) De Stefano N, Dotti MT, Mortilla M, *et al.* Magnetic resonance imaging and spectroscopic changes in brains of patients with cerebrotendinous xanthomatosis. Brain 2001;124:121-31.

35) Yoshinaga T, Sekijima Y, Koyama S, *et al.* Clinical and Radiological Findings of a Cerebrotendinous Xanthomatosis Patient with a Novel p.A335V Mutation in the CYP27A1 Gene. Intern Med 2014;53:2725-9.

36) 吉長恒明, 関島良樹. 脳腱黄色腫症の画像所見の特徴. 神経内科 2017;86:368-73.

37) Gallus GN, Dotti MT, Federico A. Clinical and molecular diagnosis of cerebrotendinous xanthomatosis with a review of the mutations in the CYP27A1 gene. Neurol Sci 2006;27:143-9.

38) van Heijst AF, Wevers RA, Tangerman A, *et al.* Chronic diarrhoea as a dominating symptom in

two children with cerebrotendinous xanthomatosis. Acta Paediatr 1996;85:932-6.

39) Nakamura T, Matsuzawa Y, Takemura K*, et al.* Combined treatment with chenodeoxycholic acid and pravastatin improves plasma cholestanol levels associated with marked regression of tendon xanthomas in cerebrotendinous xanthomatosis. Metabolism 1991;40:741-6.

40) Martini G, Mignarri A, Ruvio M*, et al.* Long-term bone density evaluation in cerebrotendinous xanthomatosis: evidence of improvement after chenodeoxycholic acid treatment. Calcif Tissue Int 2013;92:282-6.

41) van Heijst AF, Verrips A, Wevers RA*, et al.* Treatment and follow-up of children with cerebrotendinous xanthomatosis. Eur J Pediatr 1998;157:313-6.

42) Huidekoper HH, Vaz FM, Verrips A*, et al.* Hepatotoxicity due to chenodeoxycholic acid supplementation in an infant with cerebrotendinous xanthomatosis: implications for treatment. Eur J Pediatr 2016;175:143-6.

43) Lewis B, Mitchell WD, Marenah CB*, et al.* Cerebrotendinous xanthomatosis: biochemical response to inhibition of cholesterol synthesis. Br Med J (Clin Res Ed) 1983;287:21-2.

44) Batta AK, Salen G, Tint GS. Hydrophilic 7 beta-hydroxy bile acids, lovastatin, and cholestyramine are ineffective in the treatment of cerebrotendinous xanthomatosis. Metabolism 2004;53:556-62.

45) Verrips A, Wevers RA, Van Engelen BG*, et al.* Effect of simvastatin in addition to chenodeoxycholic acid in patients with cerebrotendinous xanthomatosis. Metabolism 1999;48:233-8.

46) Luyckx E, Eyskens F, Simons A*, et al.* Long-term follow-up on the effect of combined therapy of bile acids and statins in the treatment of cerebrotendinous xanthomatosis: a case report. Clin Neurol Neurosurg 2014;118:9-11.

47) Mimura Y, Kuriyama M, Tokimura Y*, et al.* Treatment of cerebrotendinous xanthomatosis with low-density lipoprotein (LDL)-apheresis. J Neurol Sci 1993;114:227-30.

48) Dotti MT, Lutjohann D, von Bergmann K*, et al.* Normalisation of serum cholestanol concentration in a patient with cerebrotendinous xanthomatosis by combined treatment with chenodeoxycholic acid, simvastatin and LDL apheresis. Neurol Sci 2004;25:185-91.

49) Ito S, Kuwabara S, Sakakibara R*, et al.* Combined treatment with LDL-apheresis, chenodeoxycholic acid and HMG-CoA reductase inhibitor for cerebrotendinous xanthomatosis. J Neurol Sci 2003;216:179-82.

50) Berginer VM, Salen G. LDL-apheresis cannot be recommended for treatment of cerebrotendinous xanthomatosis. J Neurol Sci 1994;121:229-32.

51) 村松英俊，齋藤昌美，梁井まり，他．脳腱黄色腫症に対する外科的治療の経験．日本形成外科学会会誌 2009;29:27-33.

52) 梶ひろみ，梶彰吾，鶴田純二，他．巨大なアキレス腱黄色腫を free flap で再建した脳腱黄色腫症の 1 例．形成外科 1993;36:693-9.

53) Arlazoroff A, Roitberg B, Werber E*, et al.* Epileptic seizure as a presenting symptom of cerebrotendinous xanthomatosis. Epilepsia 1991;32:657-61.

54) Koyama S, Kawanami T, Tanji H*, et al.* A case of cerebrotendinous xanthomatosis presenting with epilepsy as an initial symptom with a novel V413D mutation in the CYP27A1 gene. Clin Neurol Neurosurg 2012;114:1021-3.

55) Su CS, Chang WN, Huang SH*, et al.* Cerebrotendinous xanthomatosis patients with and without parkinsonism: clinical characteristics and neuroimaging findings. Mov Disord 2010;25:452-8.

56) Lagarde J, Sedel F, Degos B. Blepharospasm as a new feature of cerebrotendinous xanthomatosis. Parkinsonism Relat Disord 2013;19:764-5.

57) Yahalom G, Tsabari R, Molshatzki N*, et al.* Neurological outcome in cerebrotendinous xanthomatosis treated with chenodeoxycholic acid: early versus late diagnosis. Clin Neuropharmacol 2013;36:78-83.

**重症度分類表**

modified Rankin Scale (mRS)，食事・栄養，呼吸のそれぞれの評価スケールを用いて，いずれかが3以上を対象とする．

日本版modified Rankin Scale (mRS) 判定基準書

| | modified Rankin Scale | 参考にすべき点 |
|---|---|---|
| 0 | まったく症候がない | 自覚症状および他覚徴候がともにない状態である |
| 1 | 症候はあっても明らかな障害はない：<br>日常の勤めや活動は行える | 自覚症状および他覚症状はあるが，発症以前から行っていた仕事や活動に制限はない状態である |
| 2 | 軽度の障害：<br>発症以前の活動がすべて行えるわけではないが，自分の身の回りのことは介助なしに行える | 発症以前から行っていた仕事や活動に制限はあるが，日常生活は自立している状態である |
| 3 | 中等度の障害：<br>何らかの介助を必要とするが，歩行は介助なしに行える | 買い物や公共交通機関を利用した外出などには介助を必要とするが，通常歩行，食事，身だしなみの維持，トイレなどには介助を必要としない状態である |
| 4 | 中等度から重度の障害：<br>歩行や身体的要求には介助が必要である | 通常歩行，食事，身だしなみの維持，トイレなどには介助を必要とするが，持続的な介護は必要としない状態である |
| 5 | 重度の障害：<br>寝たきり，失禁状態，常に介護と見守りを必要とする | 常に誰かの介助を必要とする状態である |
| 6 | 死亡 | |

日本脳卒中学会版

食事・栄養 (N)

0. 症候なし.
1. 時にむせる, 食事動作がぎこちないなどの症候があるが, 社会生活・日常生活に支障ない.
2. 食物形態の工夫や，食事時の道具の工夫を必要とする.
3. 食事・栄養摂取に何らかの介助を要する.
4. 補助的な非経口的栄養摂取（経管栄養，中心静脈栄養など）を必要とする.
5. 全面的に非経口的栄養摂取に依存している.

呼吸 (R)

0. 症候なし.
1. 肺活量の低下などの所見はあるが，社会生活・日常生活に支障ない.
2. 呼吸障害のために軽度の息切れなどの症状がある.
3. 呼吸症状が睡眠の妨げになる，あるいは着替えなどの日常生活動作で息切れが生じる.
4. 喀痰の吸引あるいは間欠的な換気補助装置使用が必要.
5. 気管切開あるいは継続的な換気補助装置使用が必要.

※診断基準及び重症度分類の適応における留意事項

1. 病名診断に用いる臨床症状，検査所見等に関して，診断基準上に特段の規定がない場合には，いずれの時期のものを用いても差し支えない（ただし，当該疾病の経過を示す臨床症状等であって，確認可能なものに限る）.
2. 治療開始後における重症度分類については，適切な医学的管理の下で治療が行われている状態で，直近６ヵ月間で最も悪い状態を医師が判断することとする.
3. なお，症状の程度が上記の重症度分類等で一定以上に該当しない者であるが，高額な医療を継続することが必要な者については，医療費助成の対象とする.